

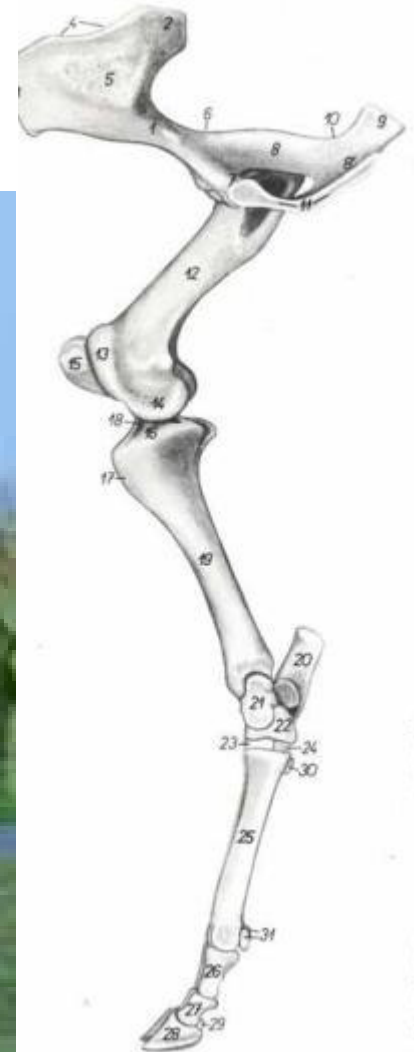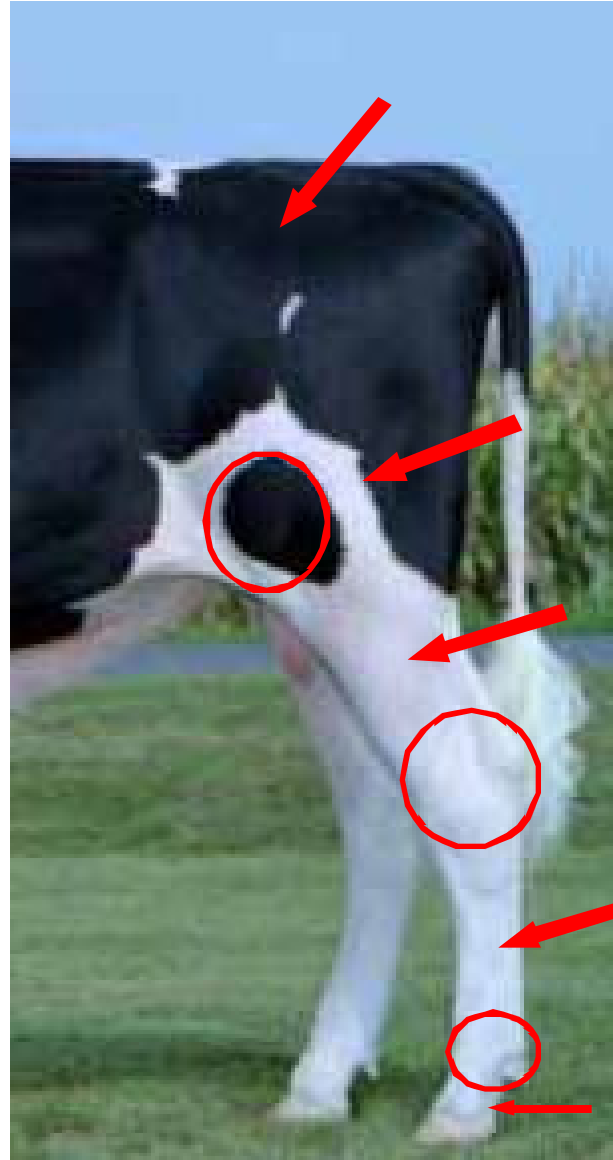


“Osteología, artrología y topografía de miembro torácico”

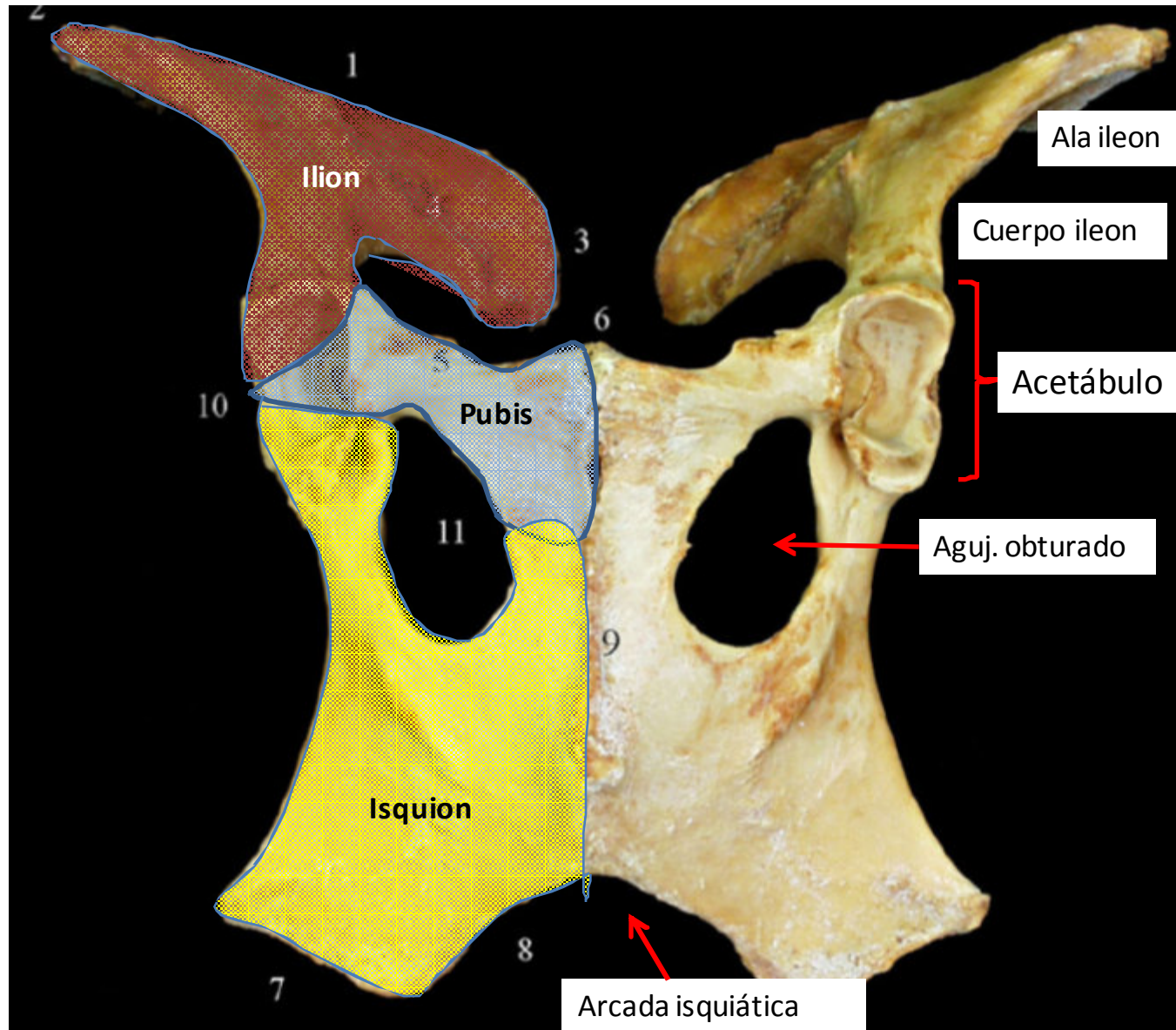
Cintya Borroni G. MV. Msc
cintyab@gmail.com

Topografía

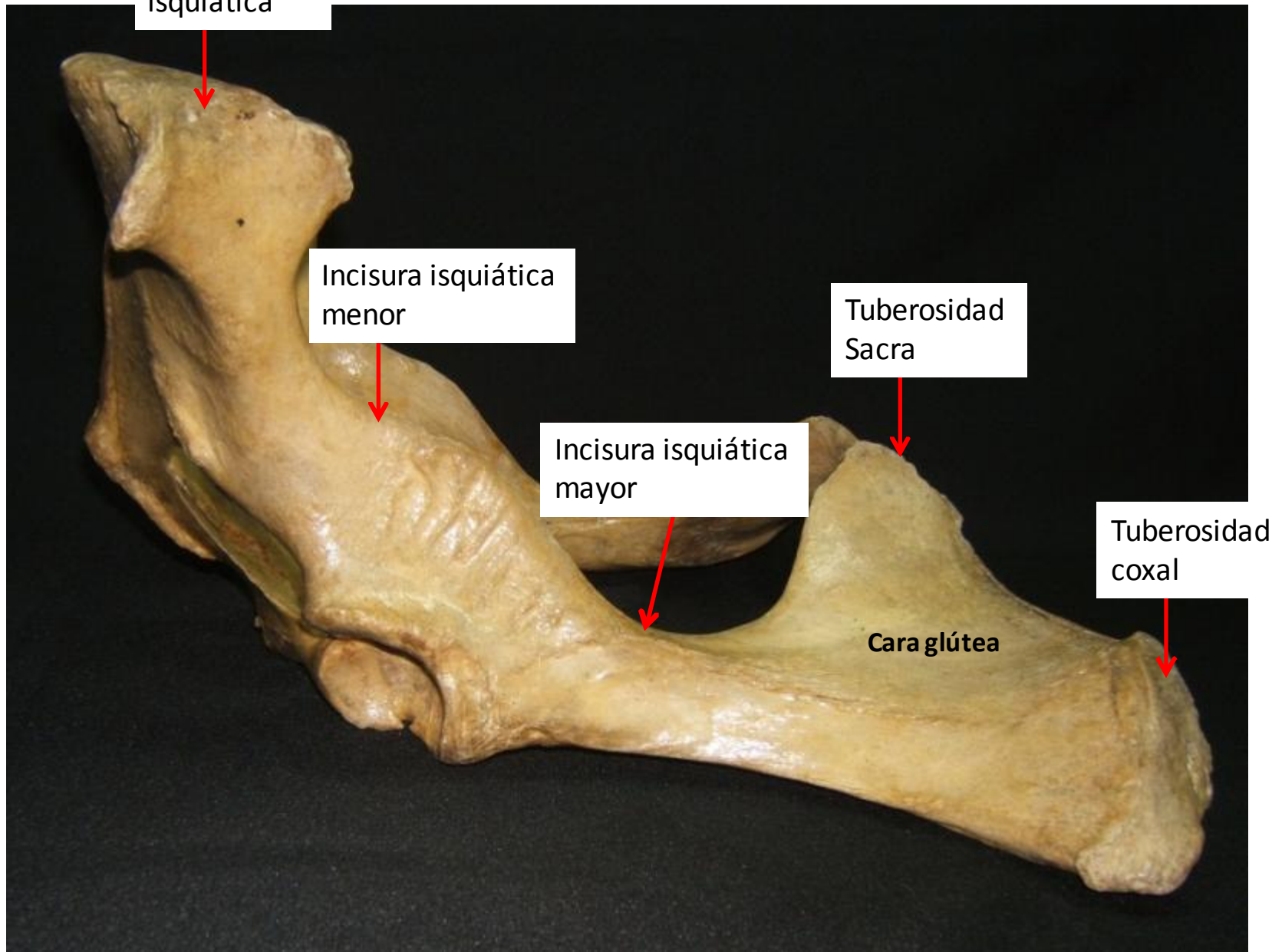
- Región glútea (grupa)
- Región femoral
- Rodilla (Babilla)
- Pierna o región crural
- Región tarsal (corvejón)
- Metatarso (caña)
- Art. Mtt-Fg (nudo)
- Dedos



Cíngulo mb pélvico



Coxal



Tuberosidad isquiática

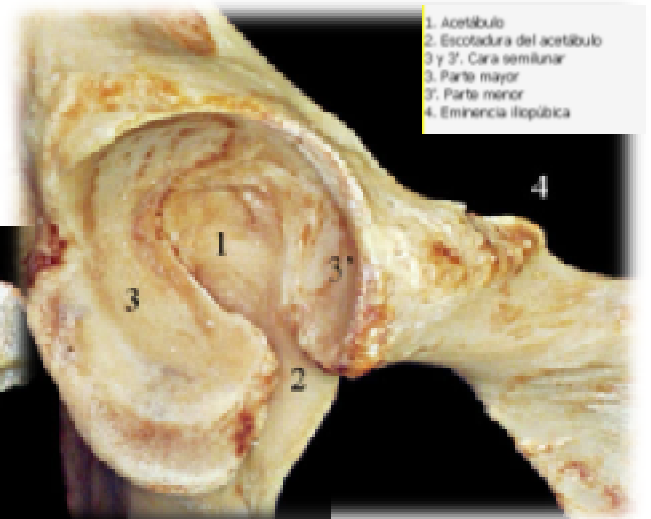
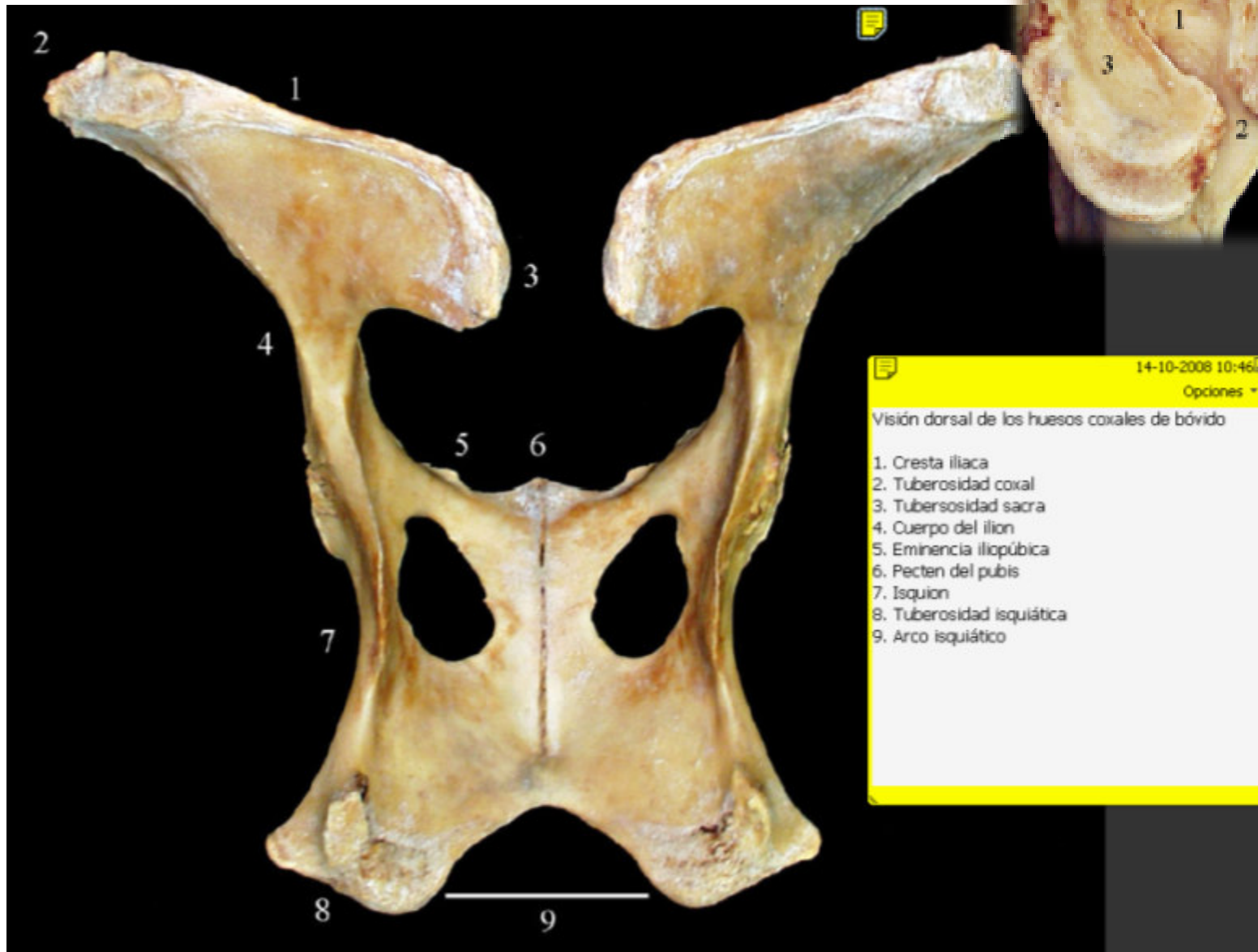
Incisura isquiática menor

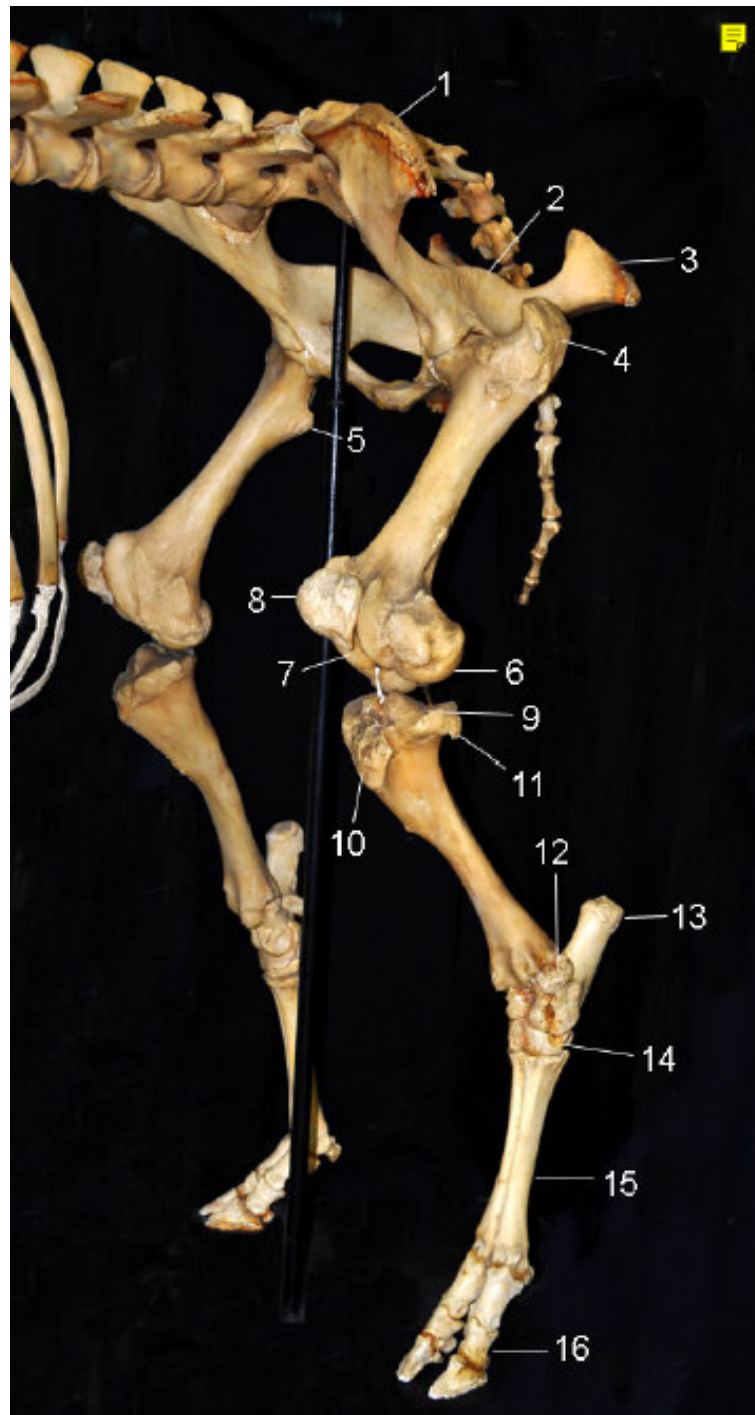
Incisura isquiática mayor

Tuberosidad Sacra

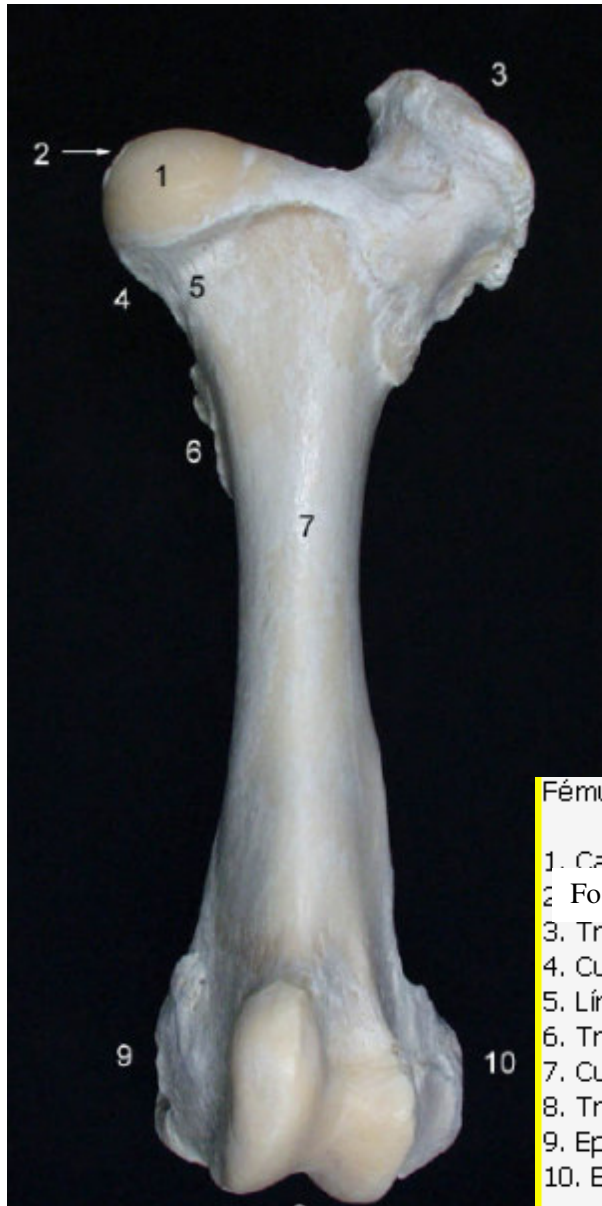
Tuberosidad coxal

Cara glútea





Fémur

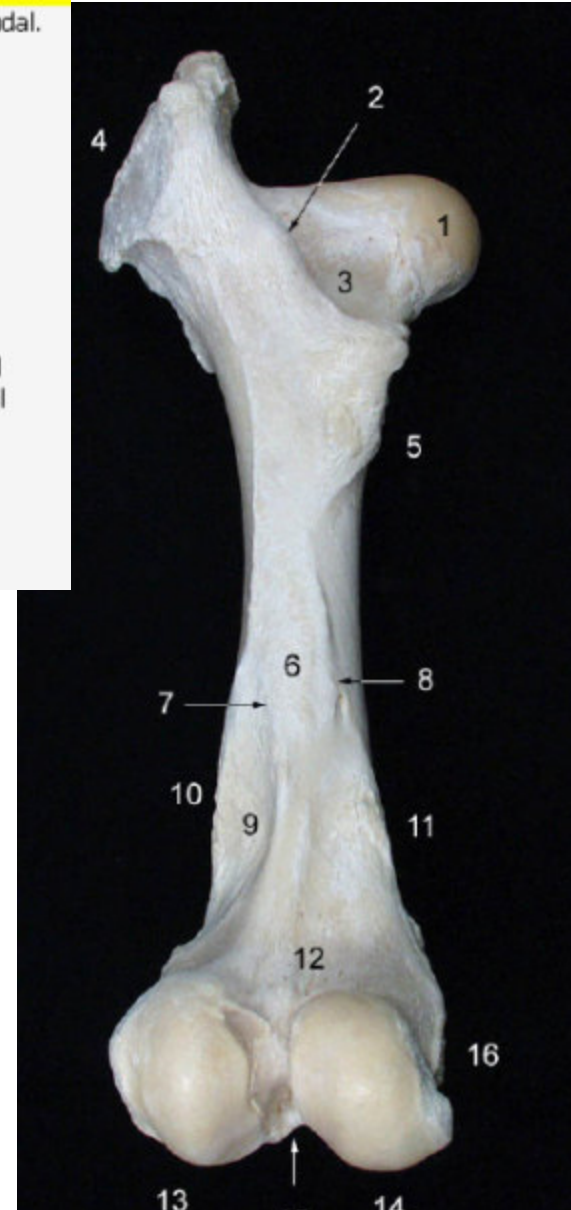

Fémur izquierdo de bóvido, visión caudal.

1. Cabeza del fémur
2. Cresta intertrocanterica
3. Fosa trocanterica
4. Trocánter mayor
5. Trocánter menor
6. Cara áspera
7. Labio lateral
8. Labio medial
9. Fosa supracondílea
10. Tuberosidad supracondílea lateral
11. Tuberosidad supracondílea medial
12. Cara poplítea
13. Cóndilo lateral
14. Cóndilo medial
15. Fosa intercondílea
16. Epicóndilo medial

Fémur izquierdo de bóvido, visión craneal.

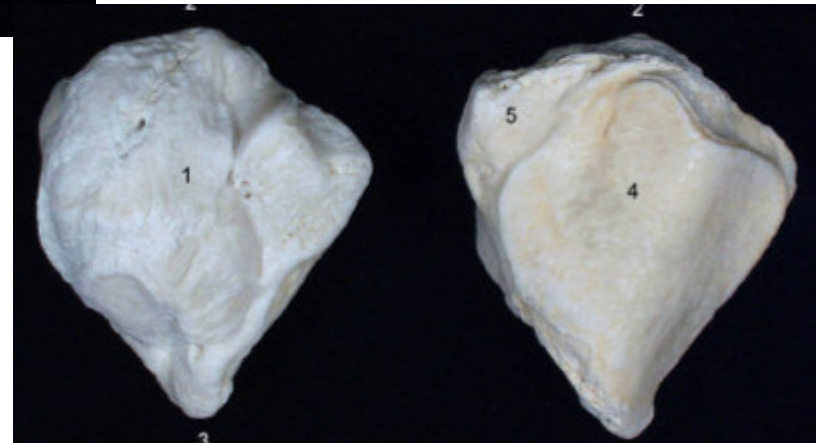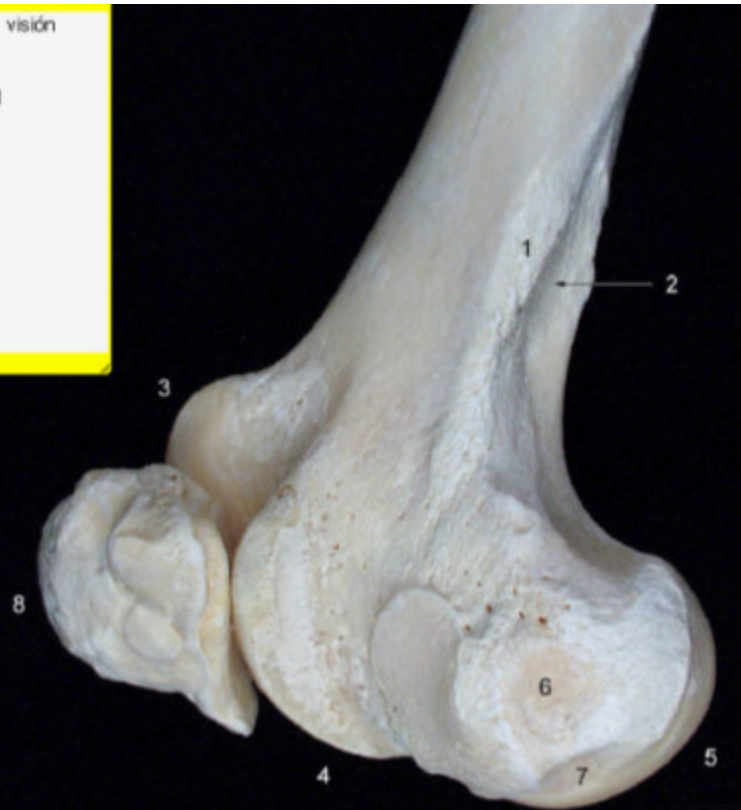1. Cabeza del fémur
2. Fosa de la cabeza
3. Trocánter mayor
4. Cuello
5. Línea intertrocanterica
6. Trocánter menor
7. Cuerpo
8. Tróclea
9. Epicóndilo medial
10. Epicóndilo lateral



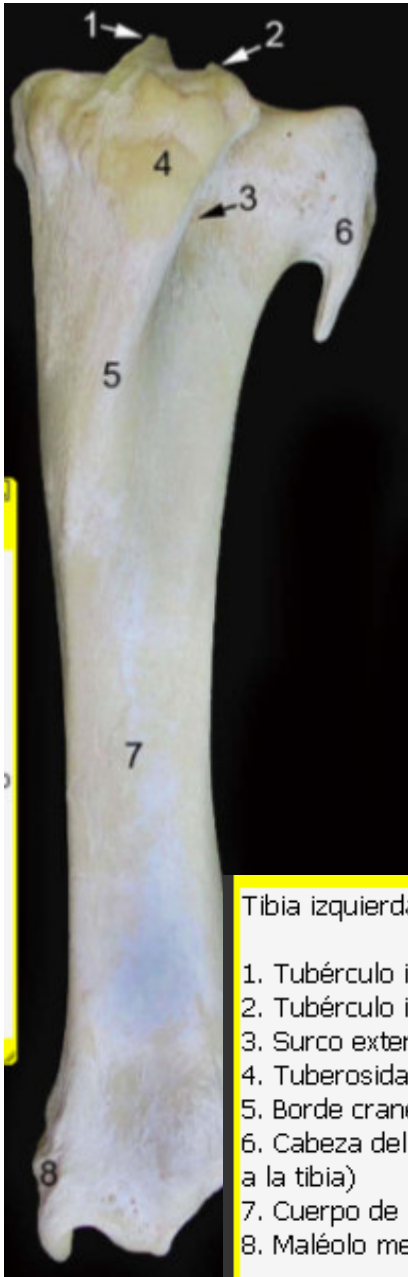Patela

Fémur y rótula izquierdos de bóvido, visión lateral.

1. Tuberosidad supracondílea lateral
2. Fosa supracondílea
3. Tróclea del fémur (labio medial)
4. Tróclea del fémur (labio lateral)
5. Cóndilo lateral
6. Epicóndilo lateral
7. Fosa del M. poplíteo
8. Rótula

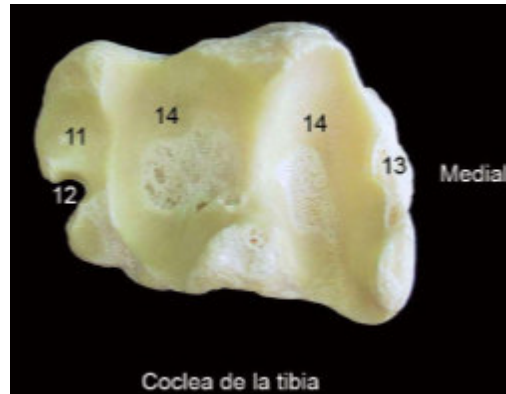
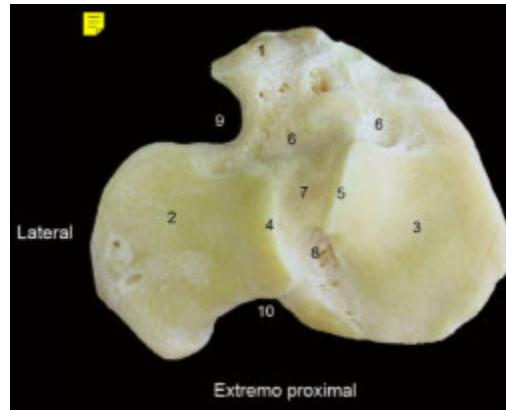


Tibia y fíbula



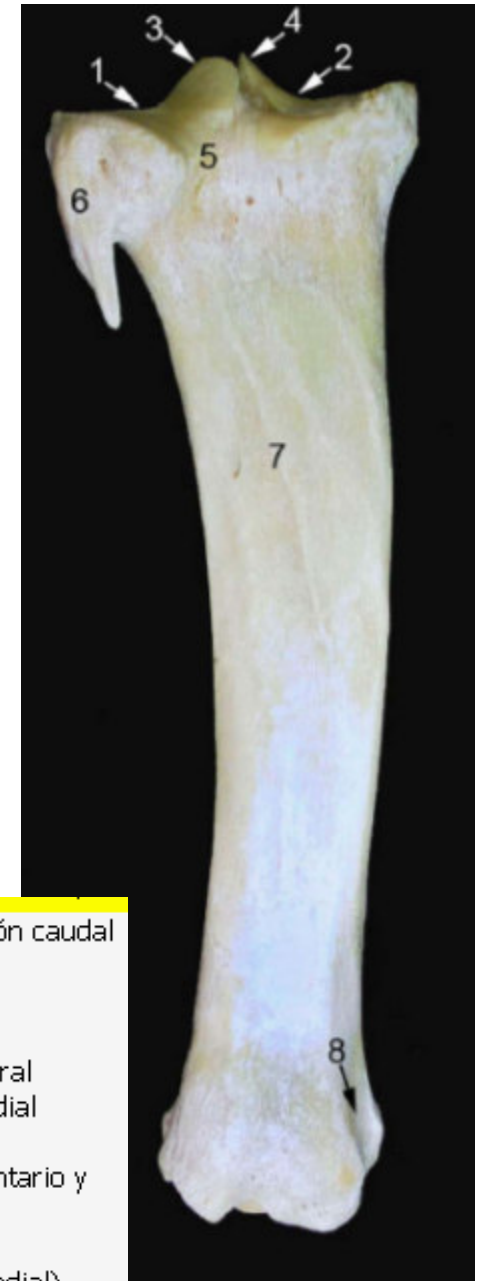Tibia izquierda de bóvido. Visión craneal.

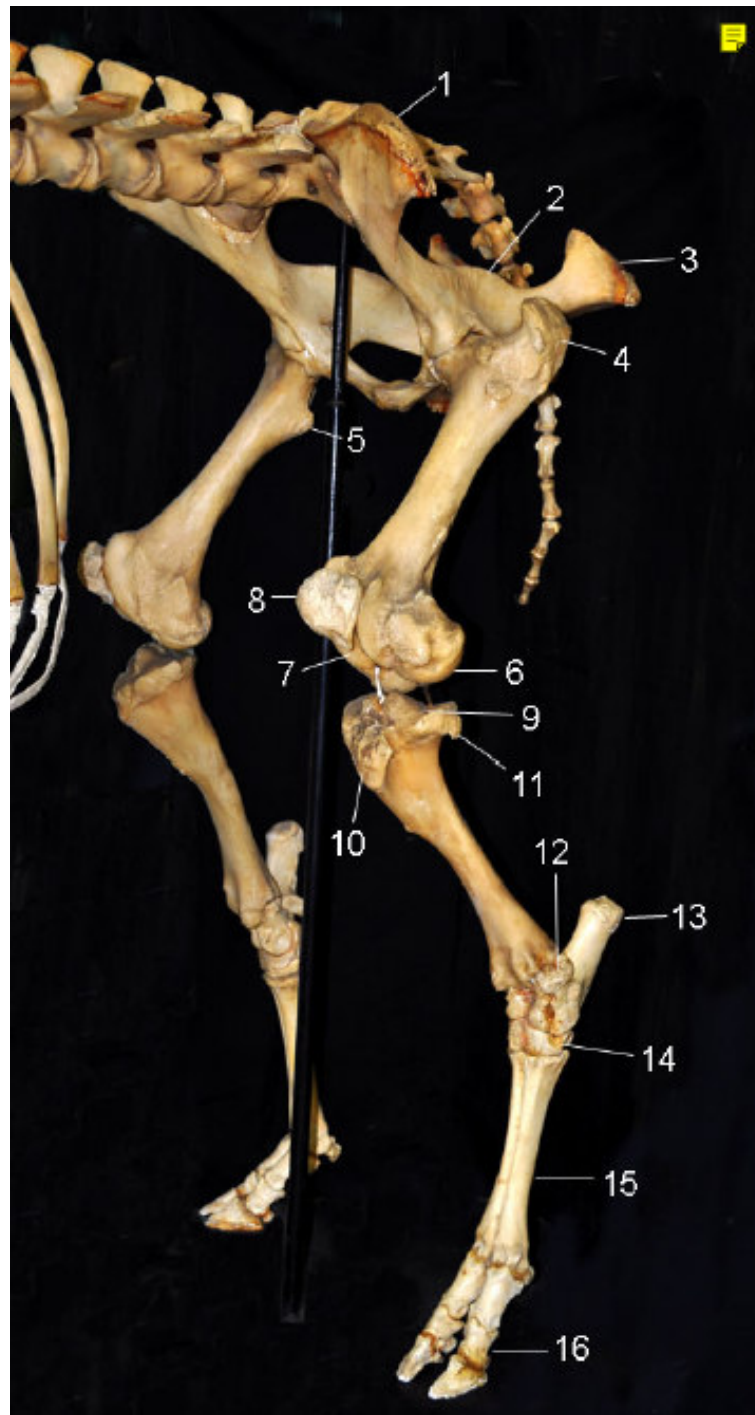
1. Tubérculo intercondíleo medial
2. Tubérculo intercondíleo lateral
3. Surco extensor
4. Tuberosidad de la tibia
5. Borde craneal (Cresta de la tibia)
6. Cabeza del peroné (rudimentario y fusionado a la tibia)
7. Cuerpo de la tibia
8. Maléolo medial

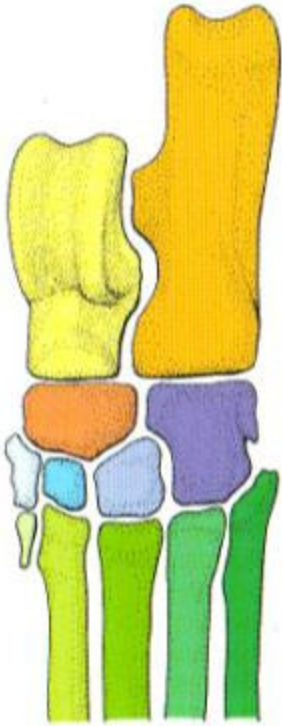


Tibia izquierda de bóvido. Visión caudal

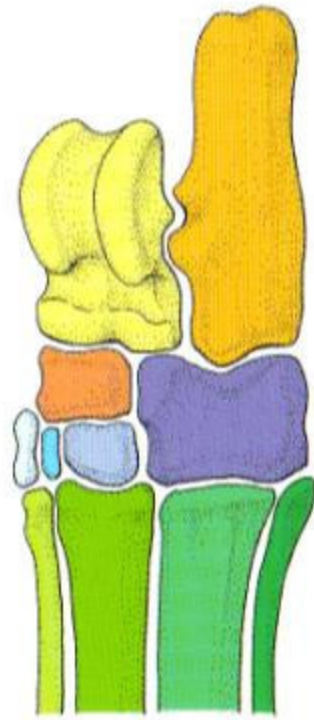
1. Cóndilo lateral
2. Cóndilo medial
3. Tubérculo intercondíleo lateral
4. Tubérculo intercondíleo medial
5. Incisura poplítea
6. Cabeza del peroné (rudimentario y fusionado a la tibia)
7. Línea para el M poplítea
8. Surco maleolar (Maléolo medial)



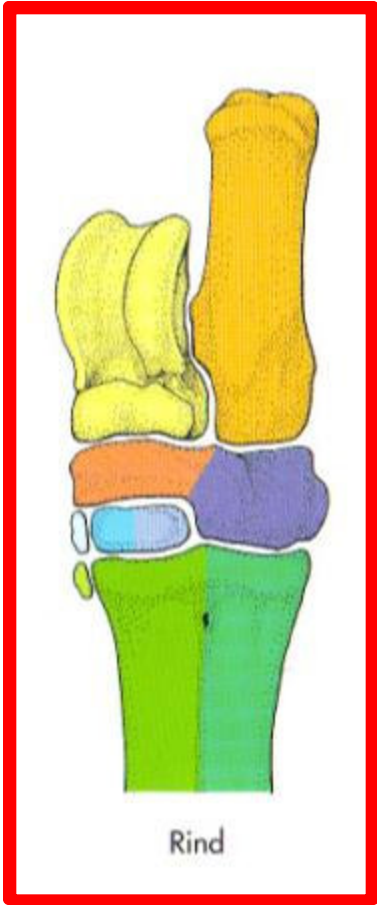




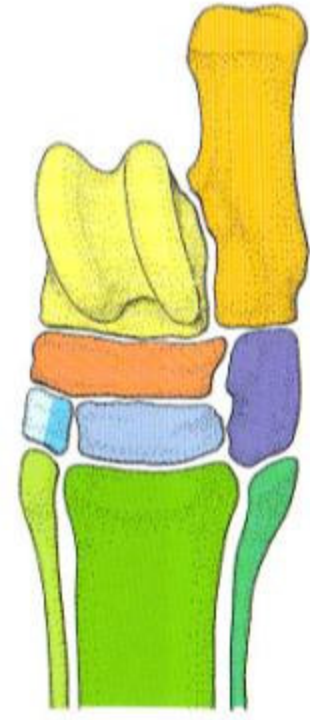
Hund



Schwein



Rind



Pferd

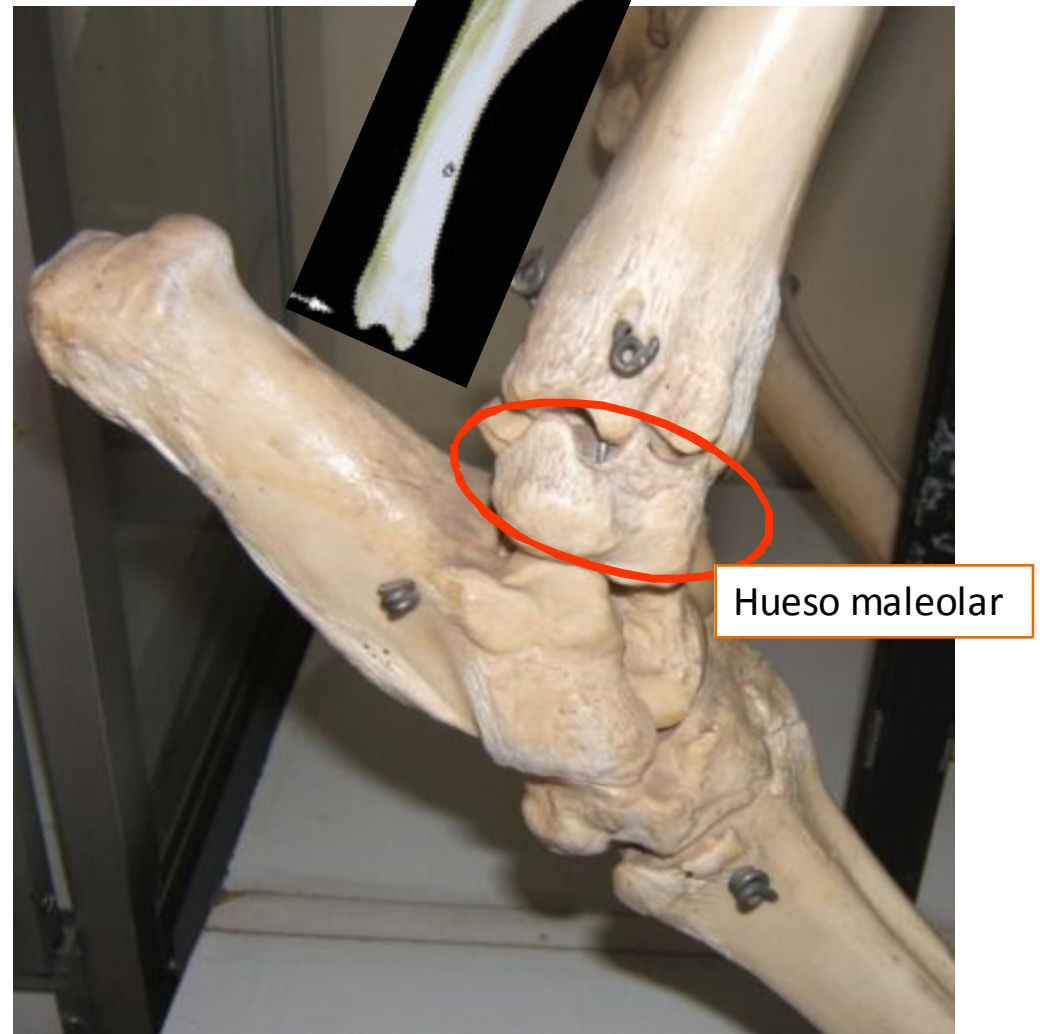
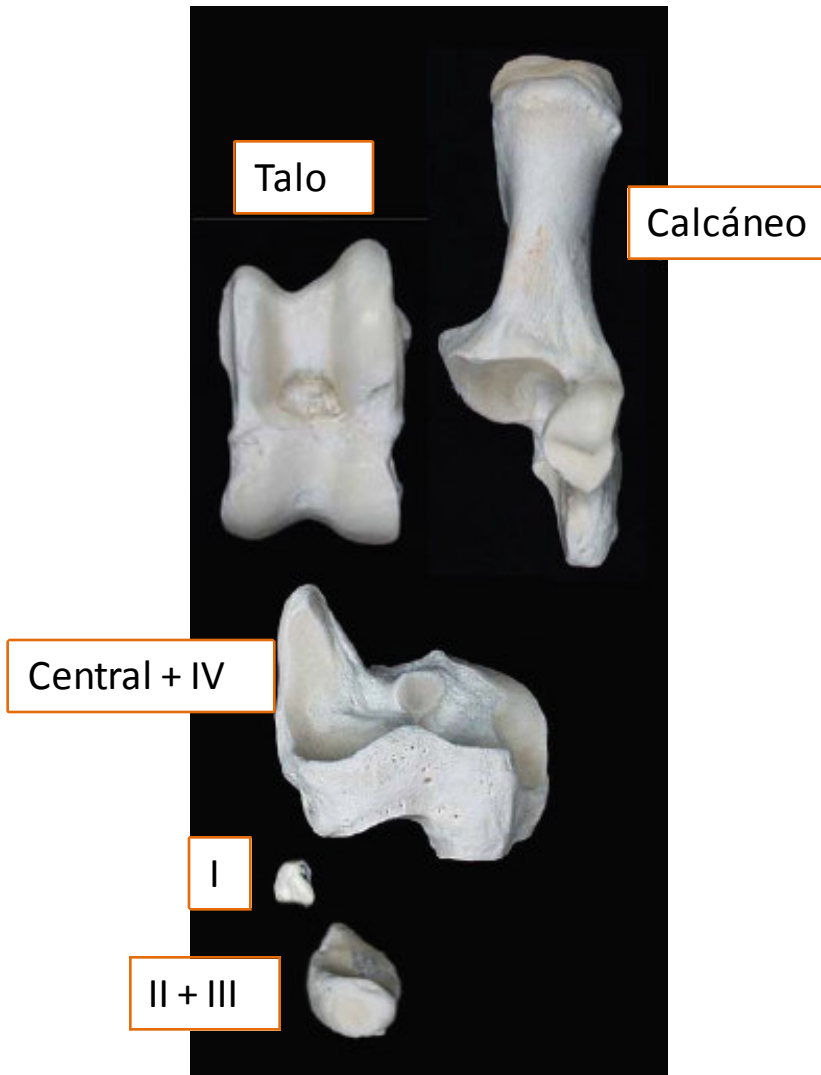
- Talus
- Calcaneus
- Os tarsi centrale

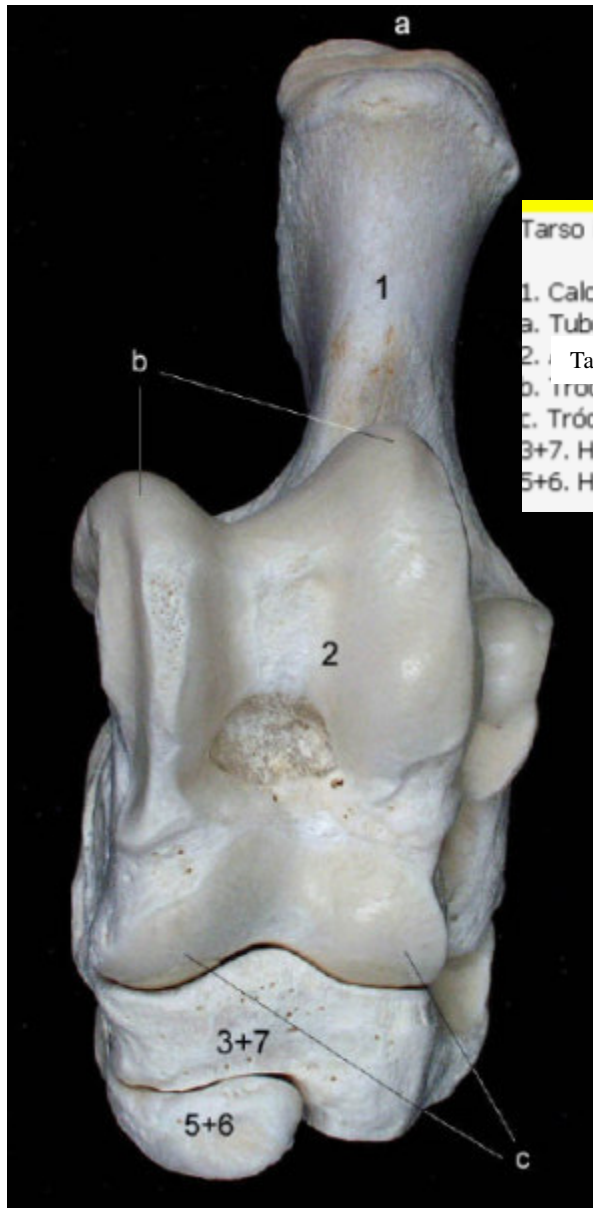
- Os tarsale primum
- Os tarsale secundum
- Os tarsale tertium

- Os tarsale quartum
- Os metatarsale primum
- Os metatarsale secundum

- Os metatarsale tertium
- Os metatarsale quartum
- Os metatarsale quintum

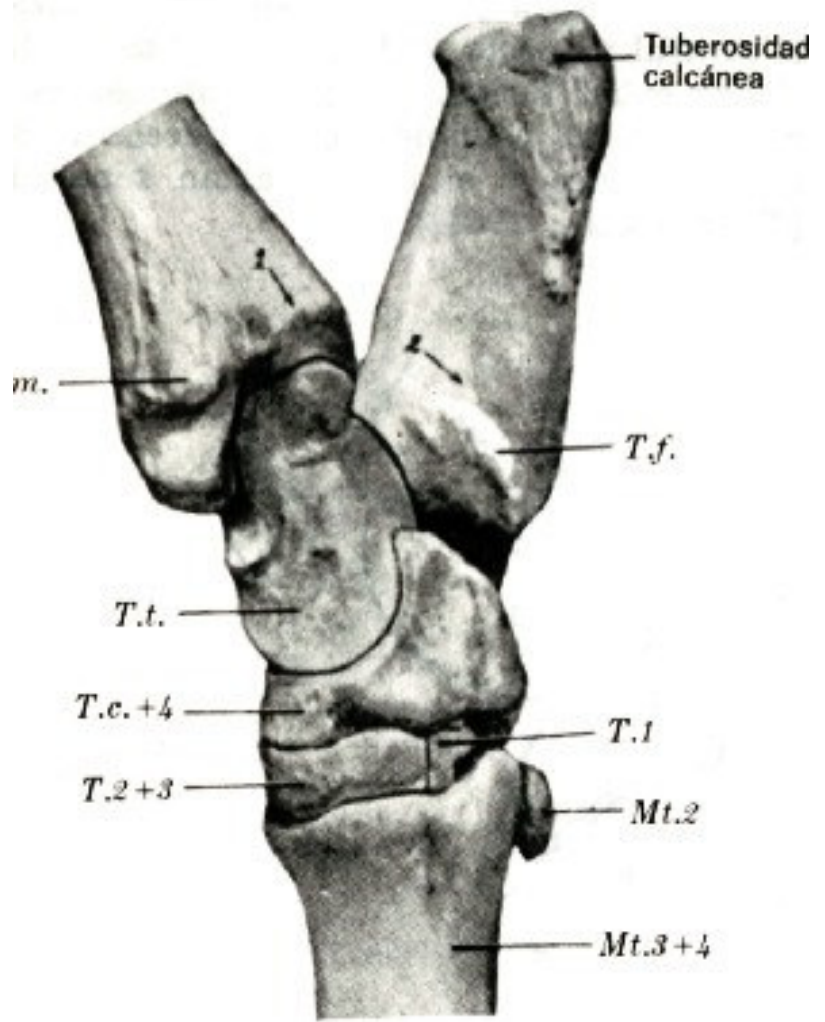
Tarso





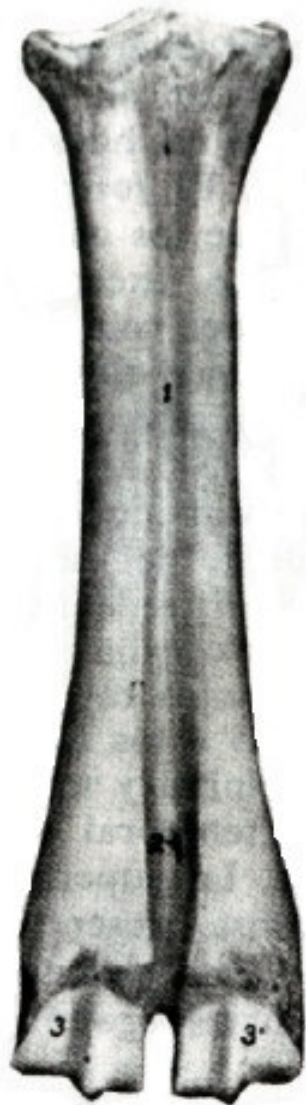
Tarso izquierdo de bóvido, visión craneal.

- 1. Calcáneo
- a. Tuberosidad del calcáneo
- 2. Talo
- b. Tróclea proximal
- c. Tróclea distal
- 3+7. Hueso centrotarsal
- 5+6. Hueso tarsiano 2º y 3º

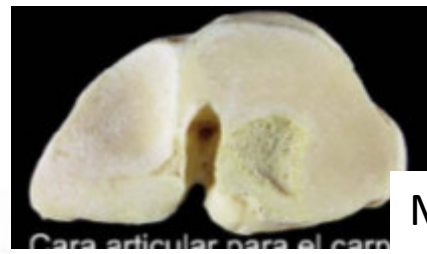


Metatarso y dedos

Huesos del pie: Metatarso, falanges y sesamoídeos mismas características que el mb torácico.

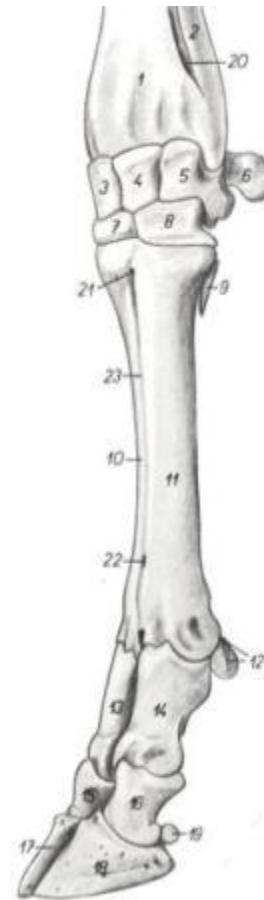


Mtt

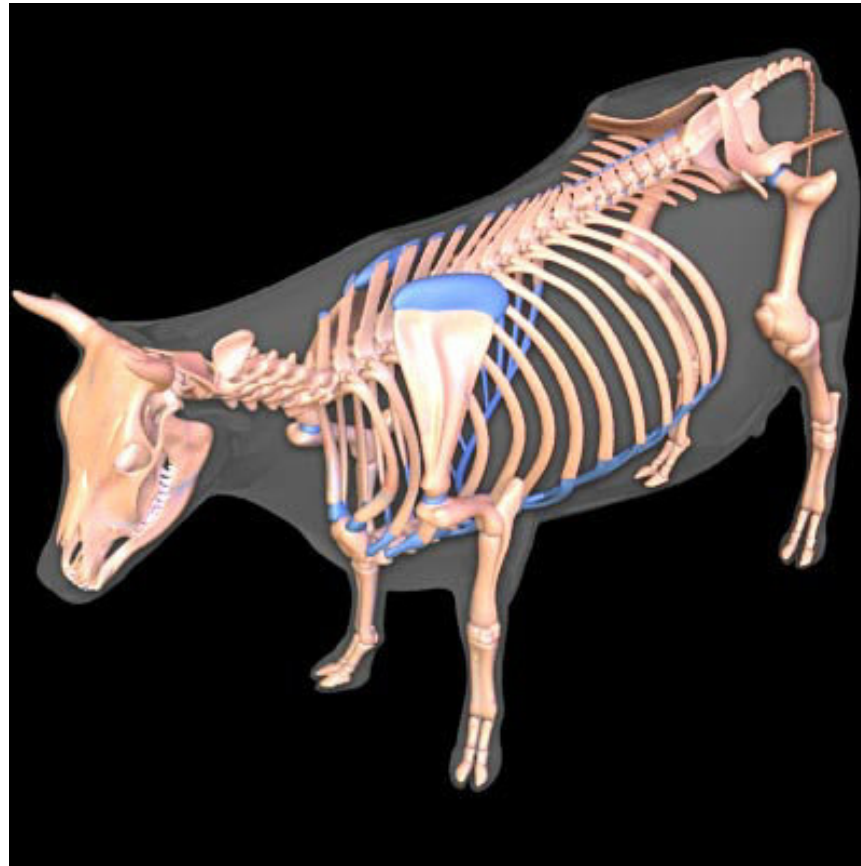


Mtc

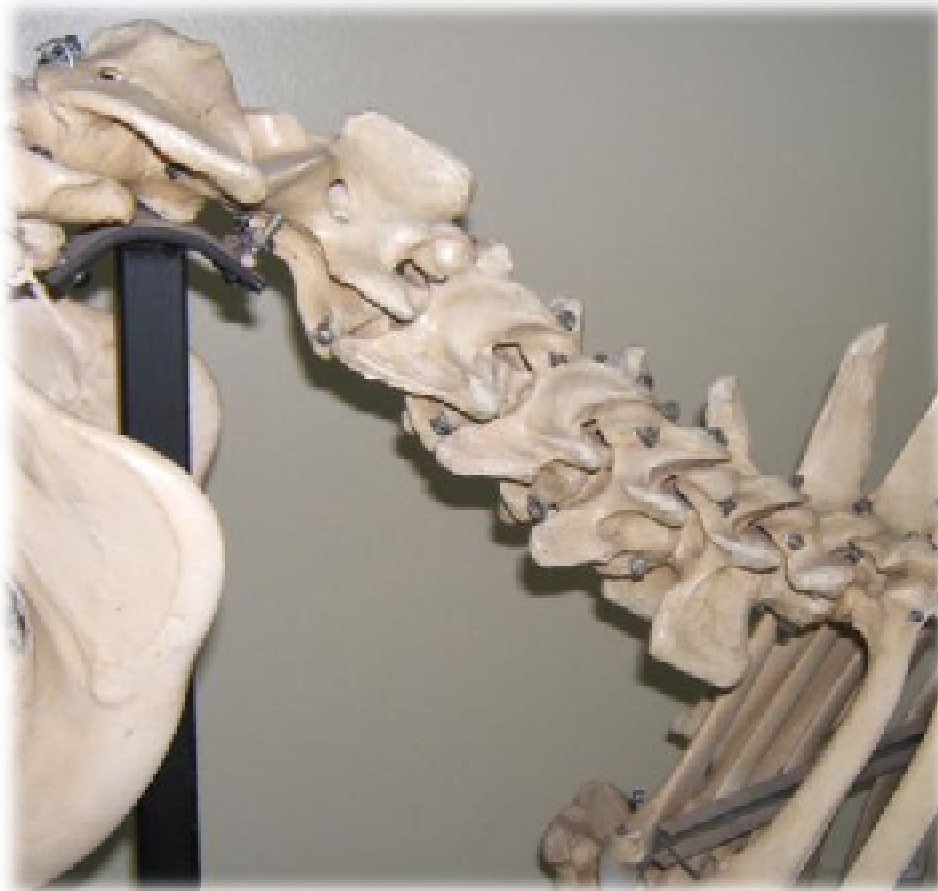Cara articular para el carpo



“ARTROLOGÍA”



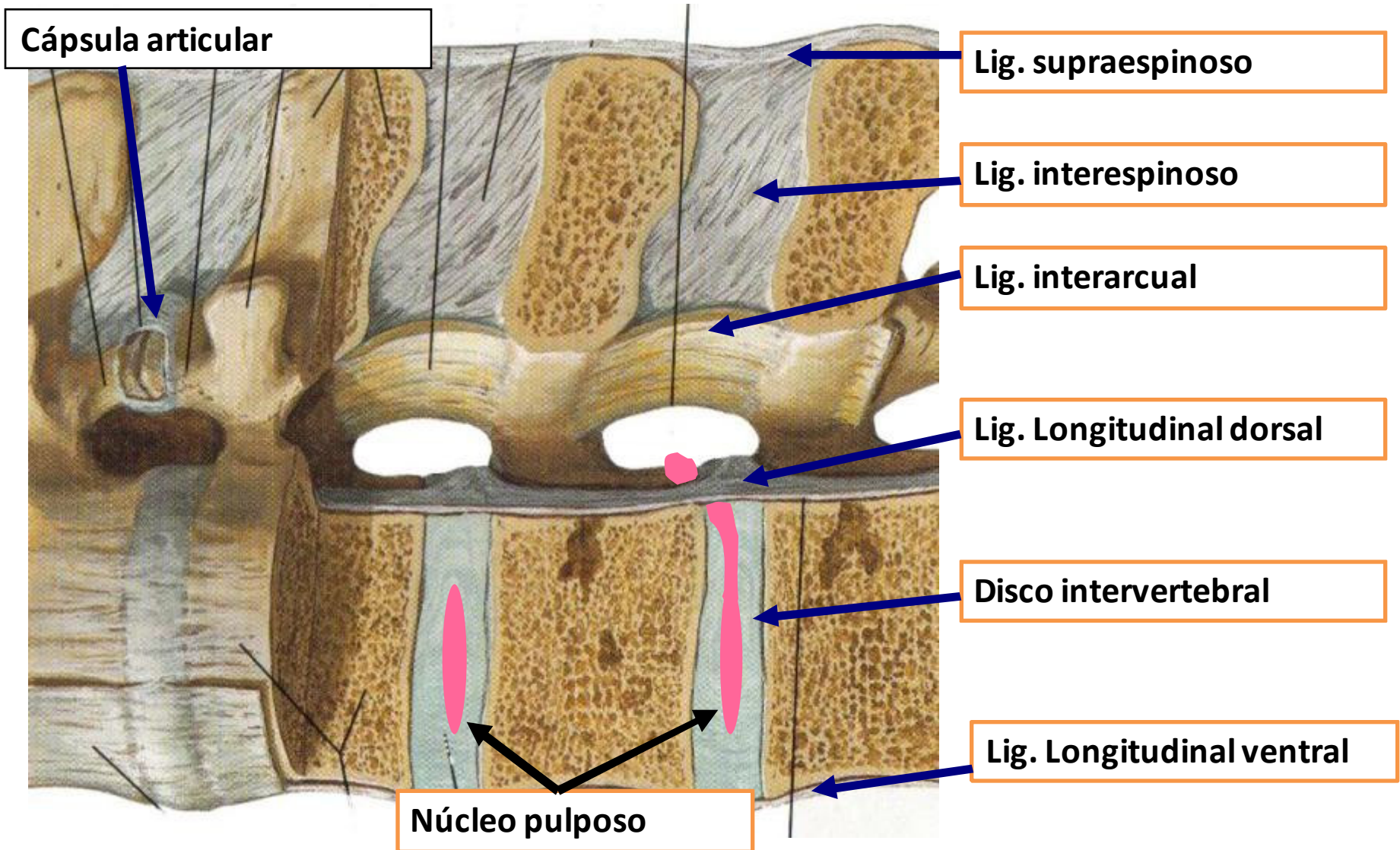
Articulaciones de la columna



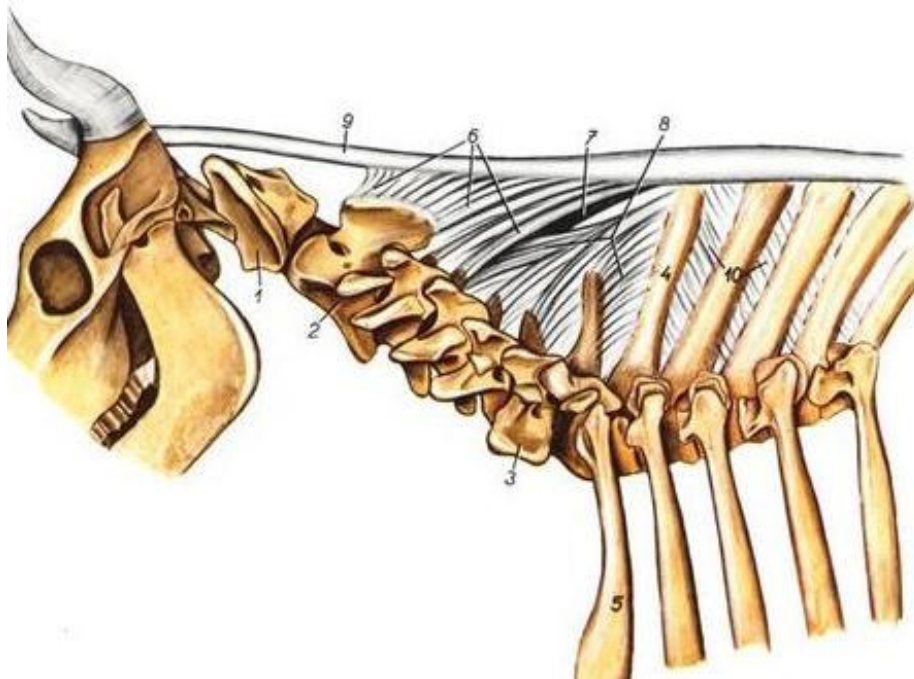
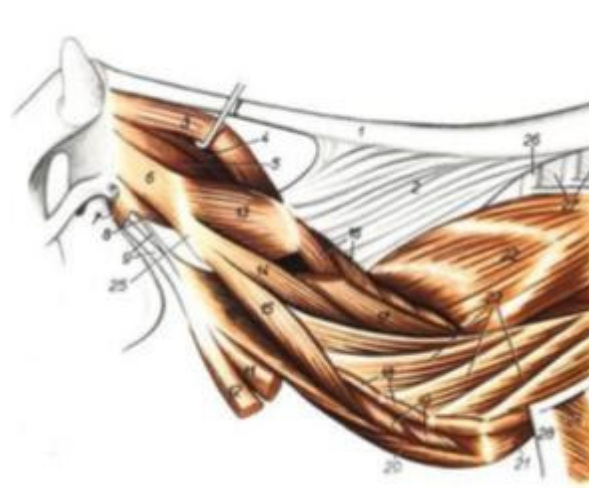
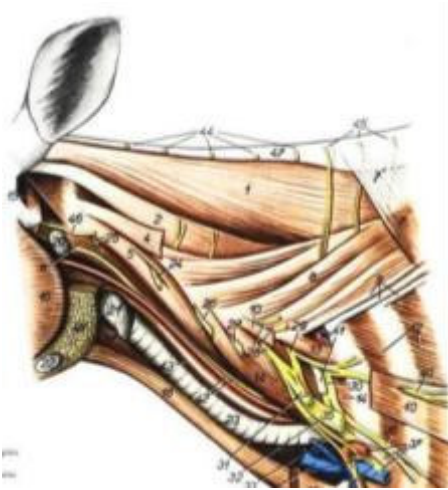
Atlanto-occipital

Atlanto-axial

- Art. Vertebrales por su arco
- Art. Vertebrales por su cuerpo



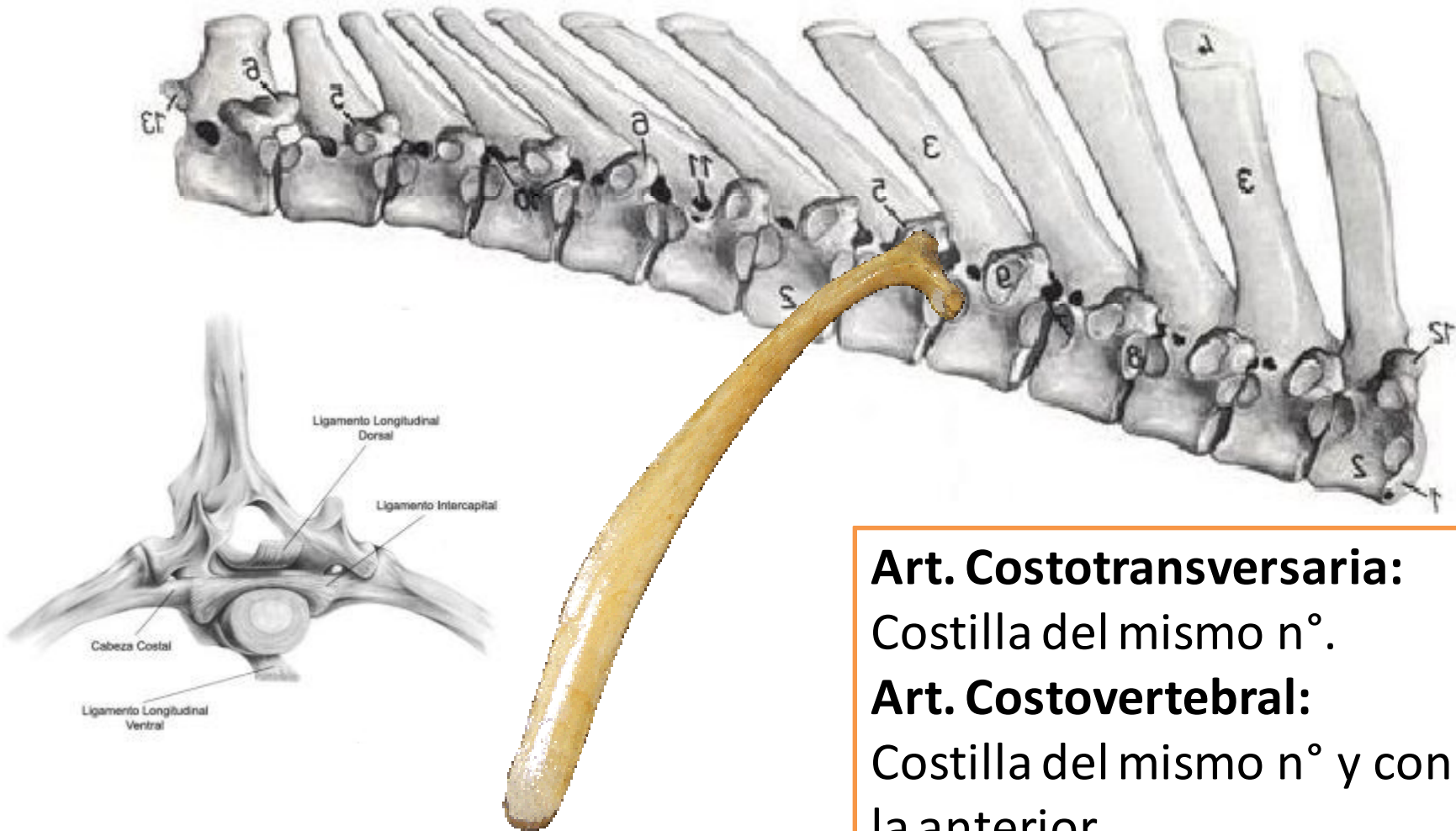
Articulaciones de la columna



Ligamento nucal

- 9: Porción funicular.
- 6: Porción laminar craneal
- 8: Porción laminar caudal

Articulaciones de la columna



Art. Costotransversaria:

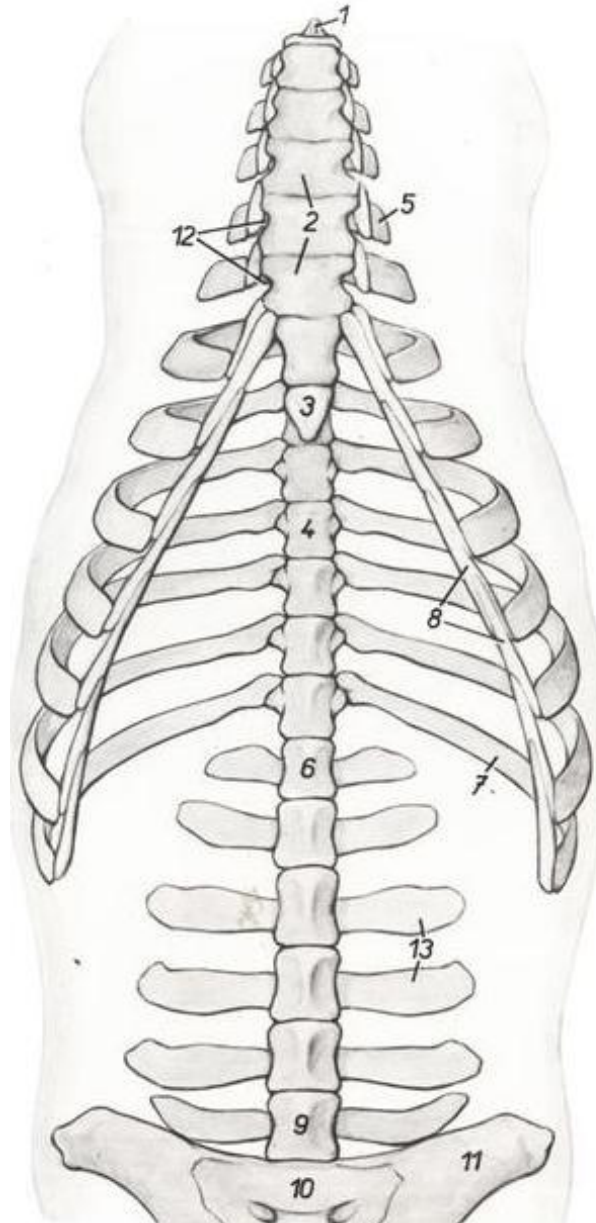
Costilla del mismo n°.

Art. Costovertebral:

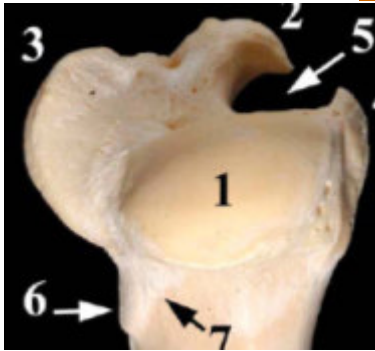
Costilla del mismo n° y con la anterior.

Articulaciones de la columna

- **Art. Costocondral**
- **Art. Itercondral**
- **Art. intersternebral**



Articulaciones Mb torácico



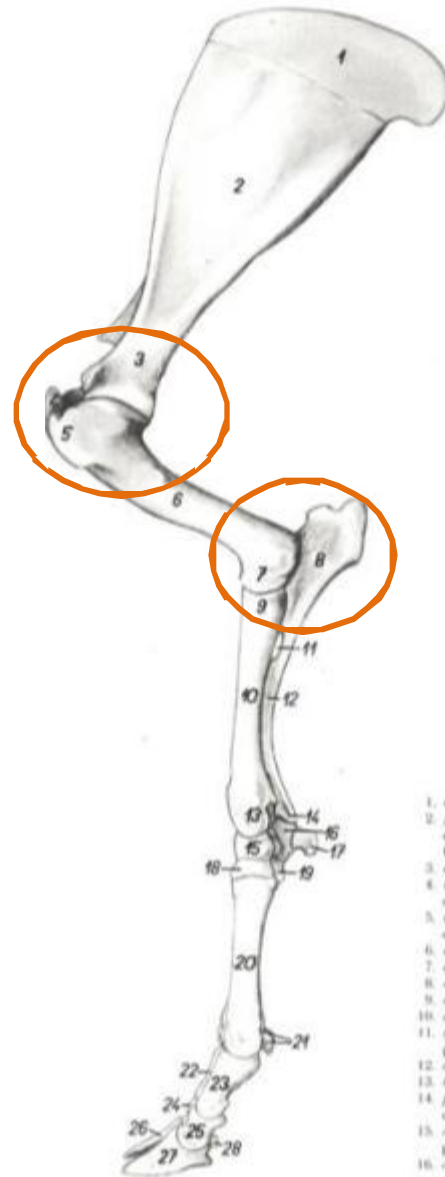
- Art. Escápulo-humeral

- Art. Codo:

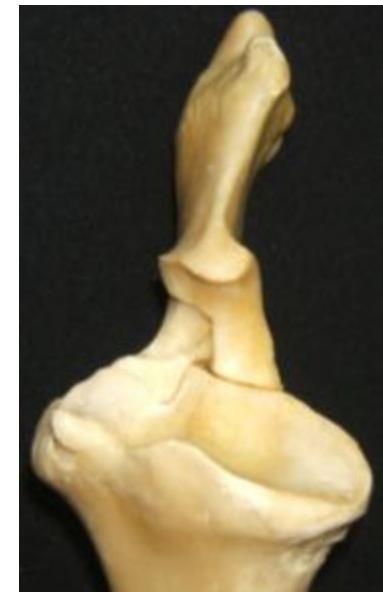
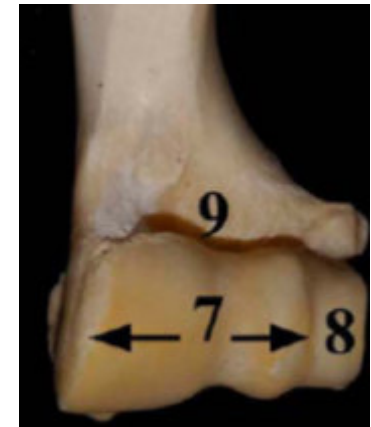- Húmero-radial

- Húmero-ulnar

- Radio-ulnar (osificada)

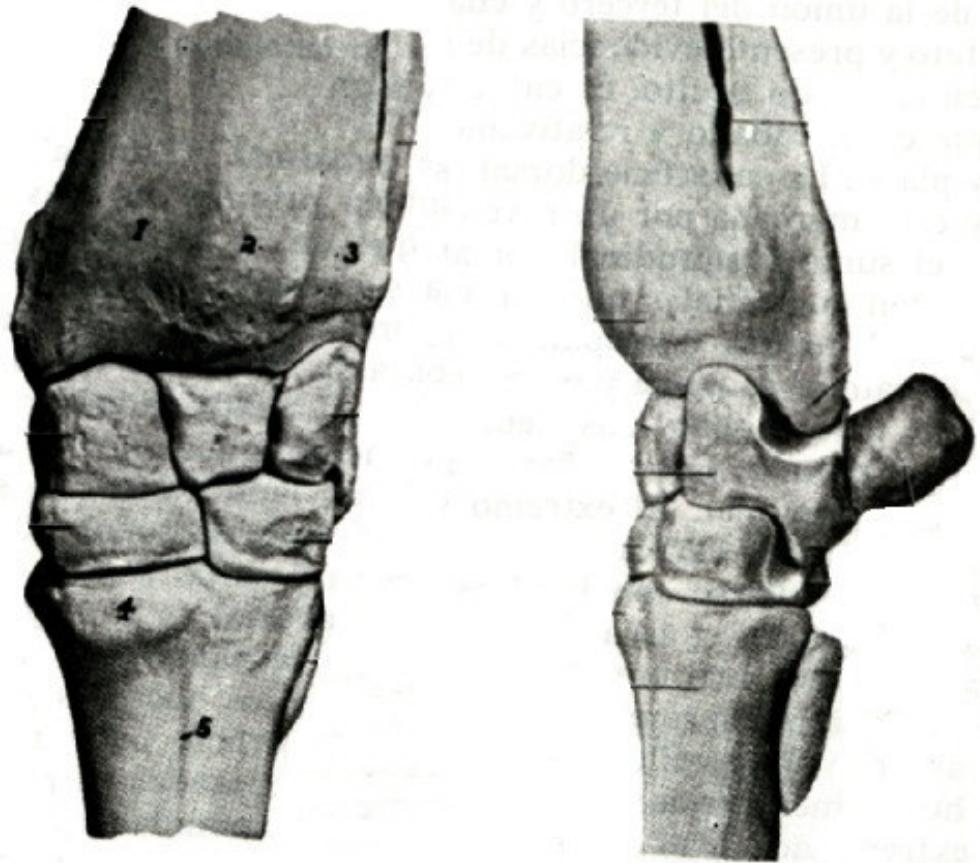


1. corac
2. facia
3. corac
4. facia
5. radio
6. radio
7. radio
8. radio
9. radio
10. radio
11. radio
12. radio
13. radio
14. radio
15. radio
16. radio



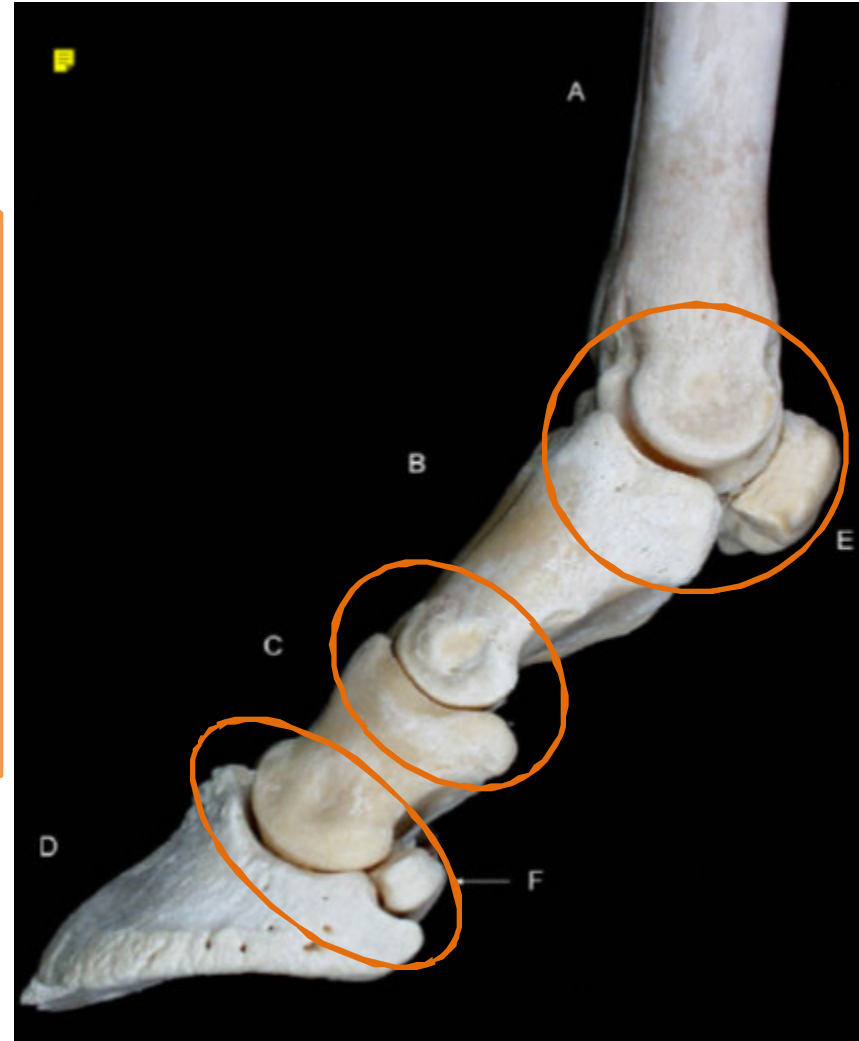
Articulaciones Mb torácico

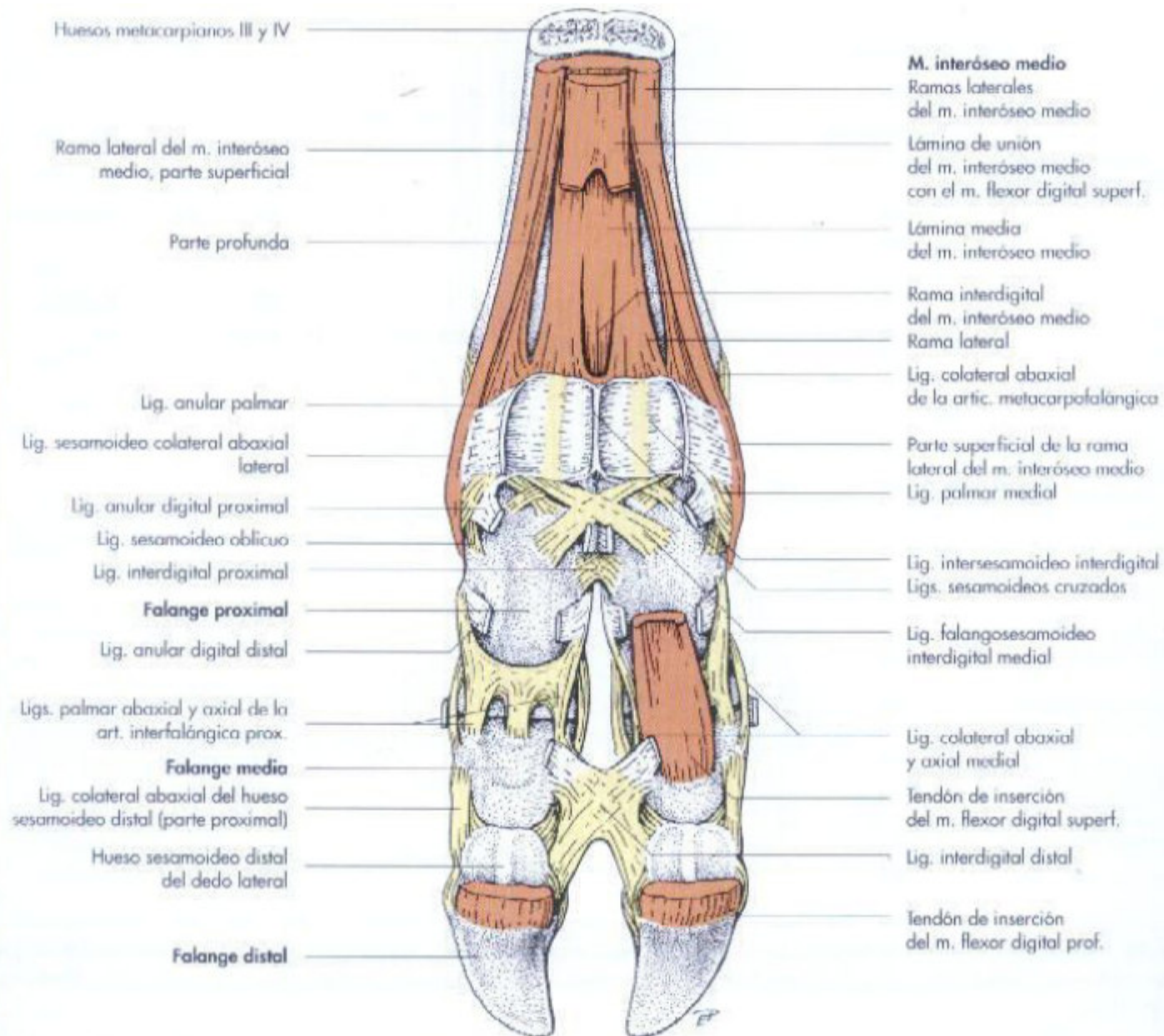
- **Art. Carpo:**
 - **Antebraquiocarpiana**
 - Intercarpiana
 - **Mediocarpiana**
 - Carpometacarpiana



Articulaciones Mb torácico

- **Art. Metacarpo-falángica**
- **Art- interfalángica proximal**
- **Art. Interfalángica distal**





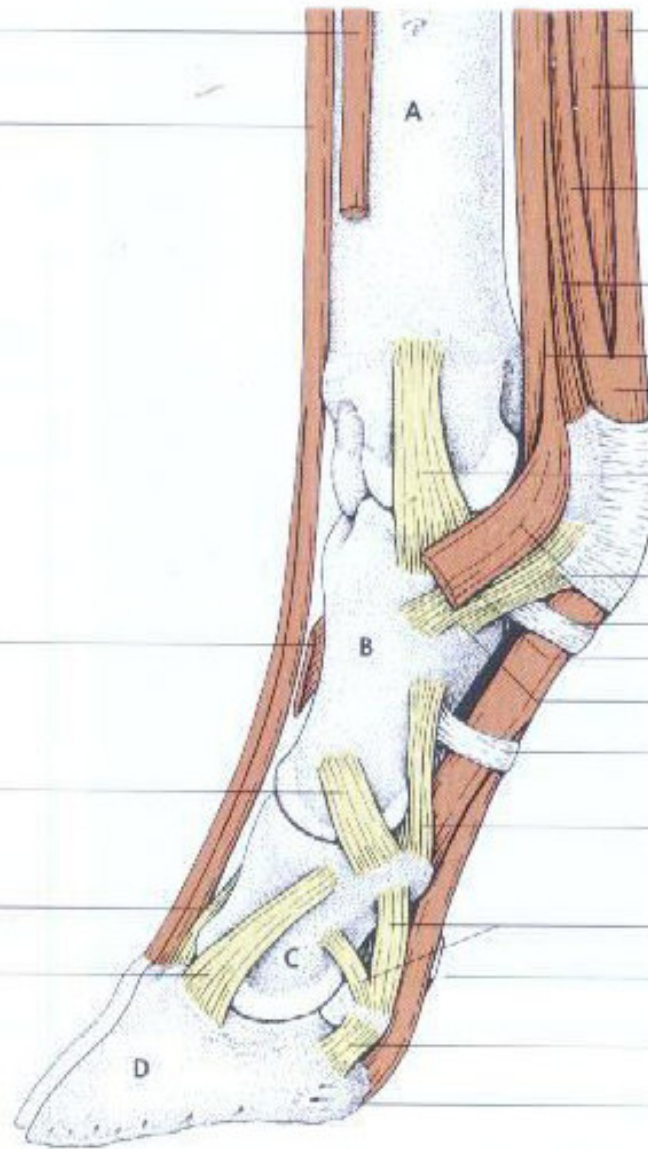
Tendón terminal del
m. extensor digital lateral

Rama lateral del
m. extensor digital común

Haces tendinosas de la
rama interdigital para el
m. extensor digital lateral

Lig. colateral lateral de la
art. interfalángica proximal

Lig. dorsal de la art.
interfalángica distal
Lig. colateral abaxial de
la art. interfalángica distal



M. flexor digital superficial

M. flexor digital profundo

M. interóseo medio

Aponeurosis de enlace con el m. flexor
digital superf. del dedo lateral

Rama lateral

Parte profunda

Parte superficial

Manguito del m. interóseo y del m. flexor
digital superf.

Lig. colateral lateral

Lig. anular palmar

Rama de refuerzo del m. interóseo medio

Lig. anular digital proximal

Lig. sesamoideo colateral lateral

Lig. sesamoideo oblicuo lateral

Lig. anular digital distal

Lig. palmar abaxial de la art. interfalángica
proximal

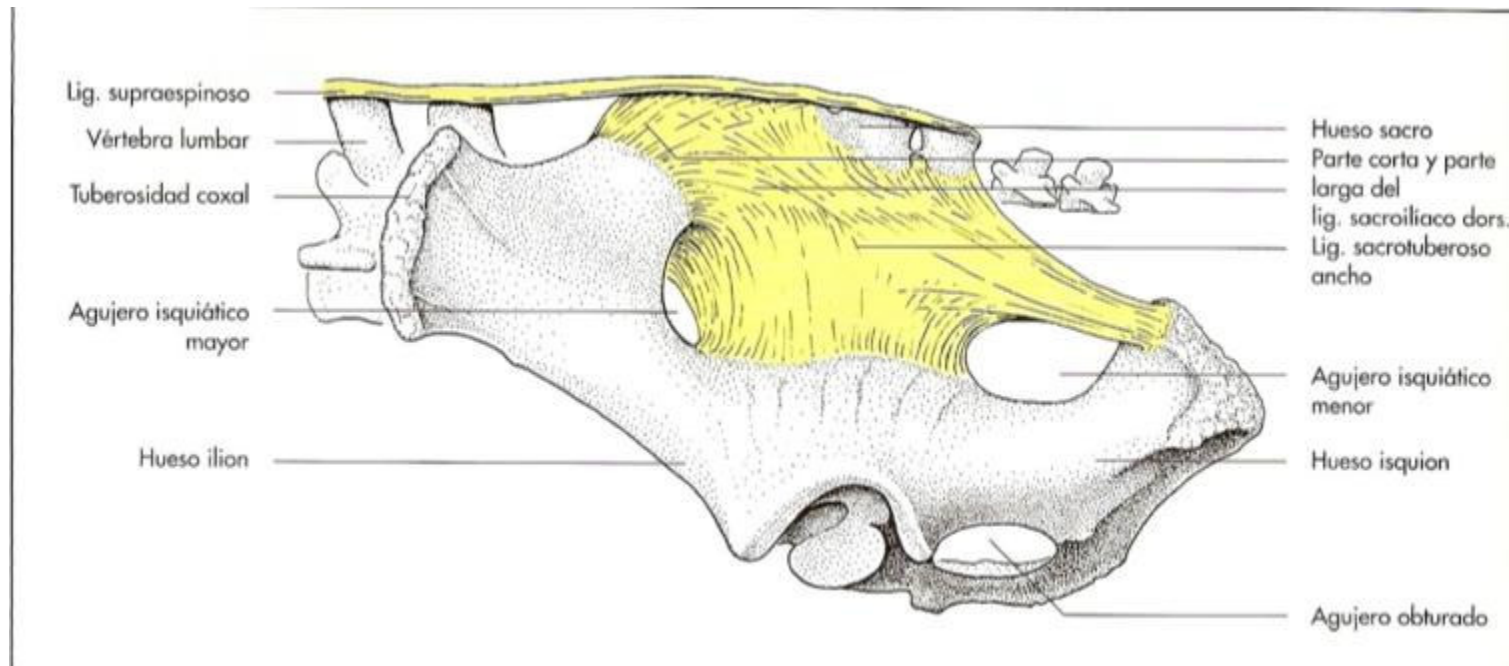
Lig. colateral abaxial del hueso sesamoideo
dist. (porción proximal)

Lig. anular distal

Lig. colateral abaxial del hueso sesamoideo
dist. (porción distal)

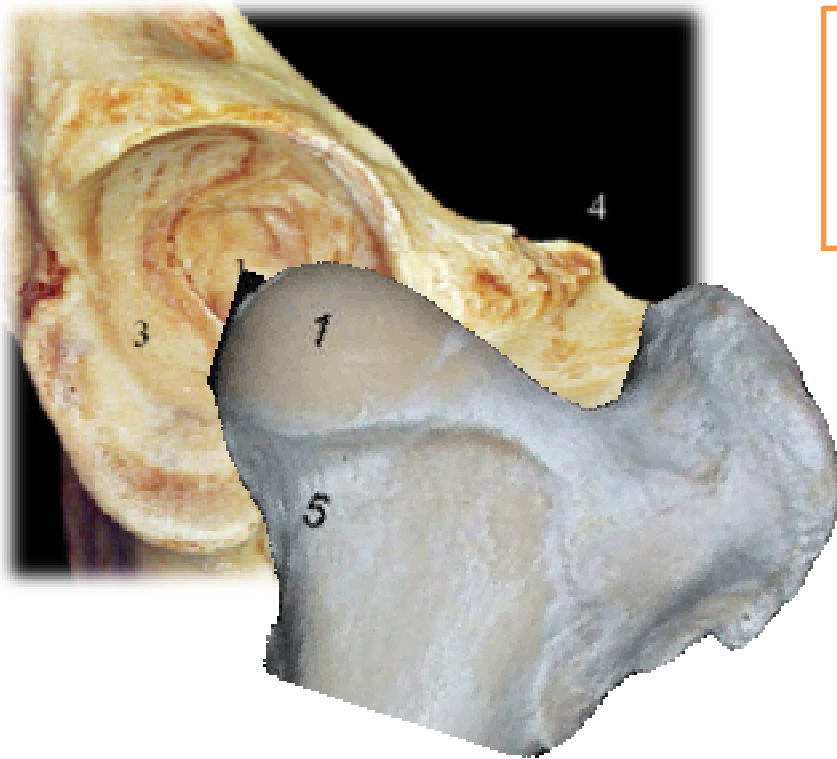
Inserción del m. flexor digital profundo

Articulaciones Mb pélvico

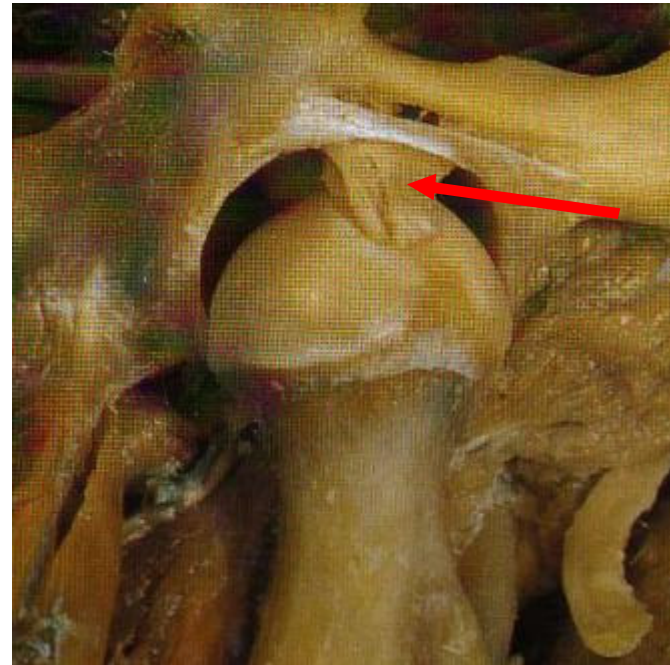


- **Art. sacroiliaca**

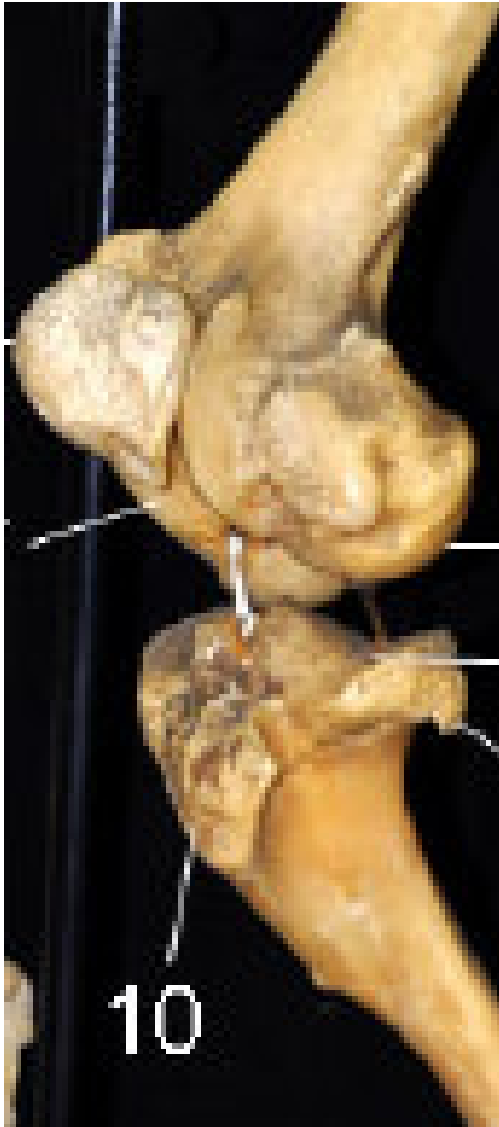Articulaciones Mb pélvico



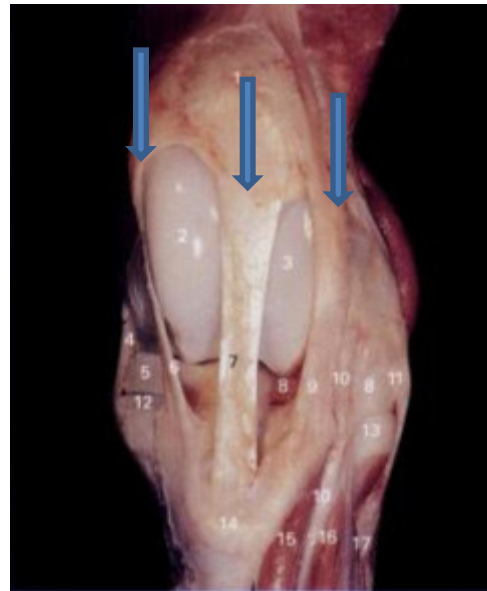- **Art. Coxofemoral (cadera)**
Lig de la cabeza femoral puede no estar presente.



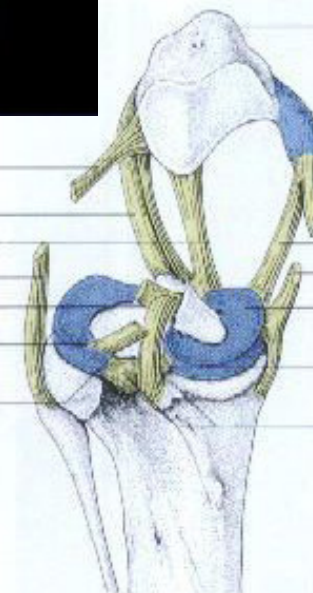
Articulaciones Mb pélvico



• **Art. genu: Fémoro-tibio-patelar**



- Lig. femorrotuliano lateral
- Lig. rotuliano lateral
- Lig. rotuliano intermedia
- Lig. colateral lateral
- Lig. cruzado craneal
- Menisco lateral
- Lig. meniscofemoral

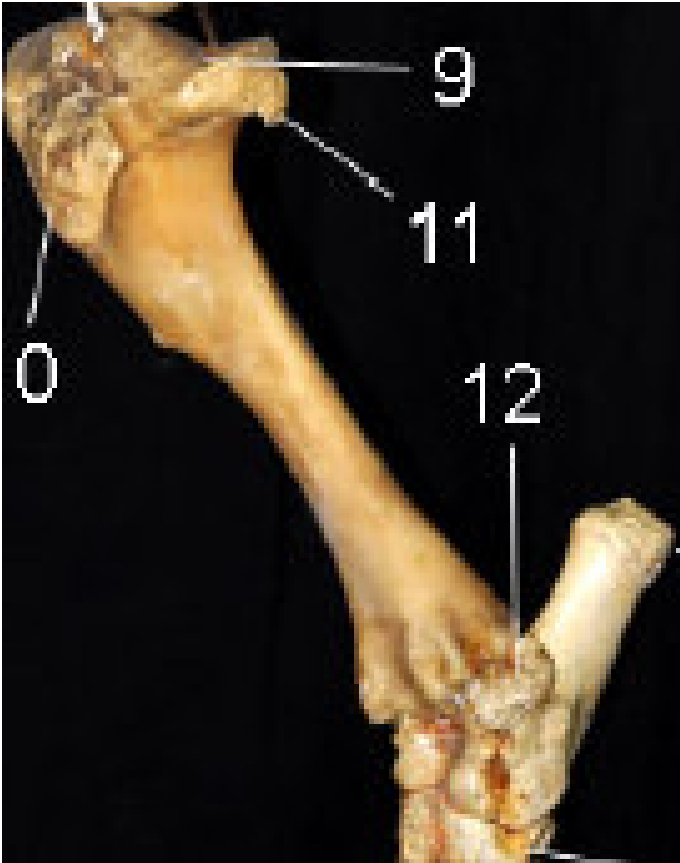


- Rótula
- Fibrocartilago pararrotuliano medial
- Lig. femorrotuliano medial
- Lig. rotuliano medial
- Lig. colateral medial
- Menisco medial
- Lig. cruzado caudal
- Ligs. tibiales caudales de los meniscos lateral y medial

Equino

Articulaciones Mb pélvico

• Art. Tibio-fibular prox y distal



• Art. Tarsales:

- Talo-crural
- Intertarsal proximal
- Intertarsal distal
- Tarso-mtt

